

Risafrumuæðabólga. Tvö sjúkratilfelli með skyndiblindu

Ágrip

Andri Elfarsson¹
læknakandídat

**Björn
Guðbjörnsson^{1,2}**
lyf- og gigtarlæknir

**Einar
Stefánsson^{1,3}**
augnlæknir

Lykilorð: risafrumuæðabólga,
barksterar, höfuðverkur,
sjóntruflanir, skyndiblinda.

Risafrumuæðabólga einkennist af bólgubreytingum í ákveðnum stórum og meðalstórum slagæðum. Helstu áhættuþættir eru aldur, kvenkyn og norrænn uppruni.

Í þessari grein er lýst tveimur tilfellum skyndiblindu af völdum risafrumuæðabólgu. Í báðum tilfellum mældist sökk undir 50 mm/klst og reyndist móðusýn fyrirboði blindu. Tilfellið eru ólík að mörgu leyti, til dæmis var í fyrra tilfellinu um að ræða kjálkaöng og lokun á æðum til fremsta hluta sjóntaugarinnar. Í seinna sjúkratilfellinu var lokun á aðalslagæðinni til sjónhimnu og hafði sá sjúklingur nýlökkið tveggja ára barksterameðferð vegna fjölvöðvagigtar.

Sjónhimna og sjóntaug lifa ekki af nema í stutta stund án blóðflæðis. Ef risafrumuæðabólga veldur blindu í öðru auga er hætta á að hitt augað missi sjón sé ekkert að gert. Barksterameðferð getur komið í veg fyrir blindu hins augans, auk þess að halda grunnjúkdómnum niðri. Mikilvægt er að staðfesta risafrumuæðabólgu með vefjasýni og hefja barksterameðferð eins fljótt og kostur er, jafnvel áður en vefjasýni er tekið.

Inngangur

Risafrumuæðabólga (e. *giant cell arteritis*) er algengur sjúkdómur eftir fimmtugt.¹ Íslensk faraldsfræðileg rannsókn yfir tímabilið 1984 til 1990, sem tók til fimmtugra og eldri, sýndi að nýgengi sjúkdómsins hér á landi var 36/100.000 meðal kvenna en helmingi lægri meðal karla eða 18/100.000.² Risafrumuæðabólga einkennist vefraent af bólgubreytingum í slagæðum.³

Birtingarmynd risafrumuæðabólgu er fjölbreytt og kemur oft til álita við sjúkdómsgreiningu. Til hagræðingar má flokka megineinkenni risafrumuæðabólgu í þrjá flokka en þá er horft framhjá því hvort sjúklingar hafi einnig einkenni um fjölvöðvagigt (lat. *polymyalgia rheumatica*). Í fyrsta flokkinn falla flestir sjúklingar en þeir hafa

ósértæk einkenni almenns bólguástands eins og slappleika, lystarleysi, megrun, nætursvita og hitavellu.

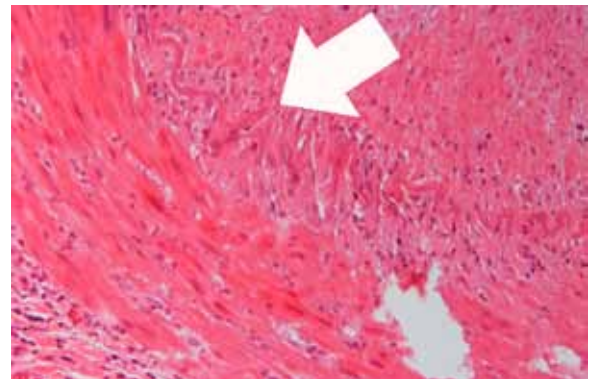
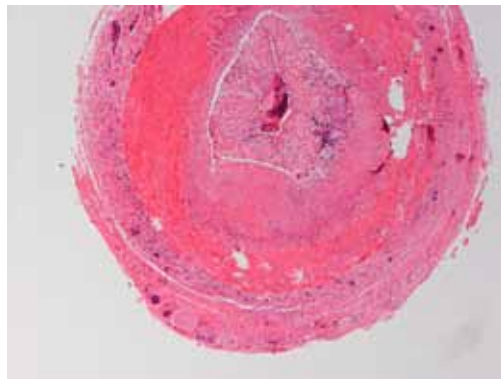
Í öðrum flokki eru sjúklingar með einkenni sem rekja má til blóðrásartruflana í meðalstórum slagæðum, oftast í höfði svo sem *arteria temporalis superficialis*, *arteria ophthalmica*, *arteriae posteriores ciliares* og nærlægan hluta *arteria vertebralis*. Risafrumuæðabólga er einnig nefnd gagnaugaæðabólga (e. *temporal arteritis*), en það nafn sitt dregur sjúkdómurinn af einkennandi höfuðverkjum á gagnaugasvæði af völdum staðbundinna bólgna og blóðrásartruflana í gagnaugaslagæðum.

Í þriðja flokk falla einstaka sjúklingar með einkennagefandi blóðrásartruflanir í griplimum vegna bólgu í stórum slagæðum út frá ósæðarboganum, til dæmis *arteria subclavia* og *arteria axillaris*. Í einstaka tilfellum hefur risafrumuæðabólga í útlímaæðum verið greind eftir erfiðleika við blóðþrýstingsmælingar á upphandleggjum eða púlsleysi í slagæðum úlnliðs. Ennfremur hefur verið lýst æðabólgu í efri hluta ósæðar sem þá veldur ekki einkennum æðaprengingar heldur veikir bólgan æðavegginn og veldur æðavíkkun og myndun æðagúls.¹

Orsök risafrumuæðabólgu er óþekkt en svo virðist sem bólguferillinn eigi upptök sín í ysta lagi slagæðarinnar, *tunica adventitia*, færi sig inn að mið-lagi æðanna, *tunica media*, en þaðan seyta bólgufurur boðefnum sem örva myofibroblastar. Afleiðingarnar verða þær að myofibroblastar fjölga sér og nýæðamyndun verður í innsta lagi æðarinnar, *tunica intima*. Þannig þykknar *tunica intima* og fyllir svo upp í æðaholið með svipuðum hætti og æðakölkun.¹

Algengasta orsök varanlegs sjónskaða af völdum risafrumuæðabólgu er blóðþurrð til sjóntaugaróssins (e. *anterior ischemic optic neuropathy*, AION) en blóðþurrðin kemur við lokun æða sem næra fremsta hluta sjóntaugar,

¹Læknadeild Háskóla Íslands,
²rannsóknarstofu í gigtarsjúkdómum,
³augnlækningadeild Landspítala Hringbraut.
Fyrirspurnir og bréfaskipti:
Einar Stefánsson,
augnlækningadeild Landspítala
einaste@landspitali.is



Mynd 1a og 1b. Mynd 1a sýnir lokaða gagnaugaslagæð sjúklings (tilfelli 1) með dæmigert útlit fyrir risafrumuæðabólgu. Bandvefsaukning í intima og blóðsegi í æð veldur lokun á henni. Staðbundin bólguiferð, með hnatfrumum og kleyfkirndum hvítum blóðkornum, er til staðar (Haematoxylin og eosin litun (H&E); lítil stækkun).

Mynd 1b er frá sama sýni en í hærra stækkun. Örin bendir á stað þar sem heil innri þanþynna (lat. lamina elastica interna) endar og við tekur svæði þar sem átfrumur hafa hreinsað hana upp. Margkirndar risafrumur sjást gjarnan og frá þeim dregur sjúkdómurinn nafn sitt. Ekki sjást risafrumur með vissu á þessari mynd (H&E; mikil stækkun).

æðahimnu og (há sumum) lítinn hluta sjónhimnu. Önnur orsök sjónskaða er lokun á miðslagæðinni til sjónhimnunnar (e. *central retinal artery occlusion*, CRAO). Einnig getur tvísýni komið fyrir vegna blóðþurrðar til augnvöðva, heilatauga eða heilastofns.⁴ Ef risafrumuæðabólga veldur blóðþurrð til annars sjóntaugaróssins eru 25-50% líkur á að sjúkdómurinn herji á hitt augað innan tveggja vikna sé ekki gripið til meðferðar.⁵

Hér lýsum við tveimur sjúkratilfellum sem bæði einkennast af því að sjóntruflanir og blinda voru fyrstu einkennum sjúklinganna um risafrumuæðabólgu.

Tilfelli 1

68 ára gamall áður hraustur karlmaður leitaði til slysa- og bráðadeildar Landspítalans vegna skyndilegrar blindu á vinstra auga. Daginn fyrir komu hafði hann tekið eftir móðusýn á neðri hluta sjónsviðs og hafði þá reynt að fá tíma hjá augnlækni án árangurs. Dagana á undan hafði hann haft höfuðverk yfir enni og gagnauga vinstra megin. Hann hafði einnig fengið verki við að tyggja (kjálkaöng, e. *jaw claudication*) og tvísýni á tímabili.

Almenn skoðun var eðlileg, púls fannst yfir

báðum gagnaugaslagæðum og engin eymsli voru við þreifingu yfir æðunum. Sjón var eðlileg á hægri auga en á því vinstra gat hann ekki talið fingur, hann nam einungis mun á ljósi og myrkri. Vinstra ljósopið brást ekki við ljósi (*Marcus Gunn pupil*). Vinstri sjóntaugarósinn var með bjúg, óljós mörk, æðar ógreinilegar og slagæðlingar óeðlilega grannir. Hægri augnbotn var eðlilegur. Augnskoðun samræmdist blóðþurrð í sjóntaugarós. Sökk mældist 48 mm/klst og C-reactive protein (CRP) 25 mg/L. Vefjasýni frá vinstri gagnaugaslagæð sýndi risafrumuæðabólgu (myndir 1a og 1b).

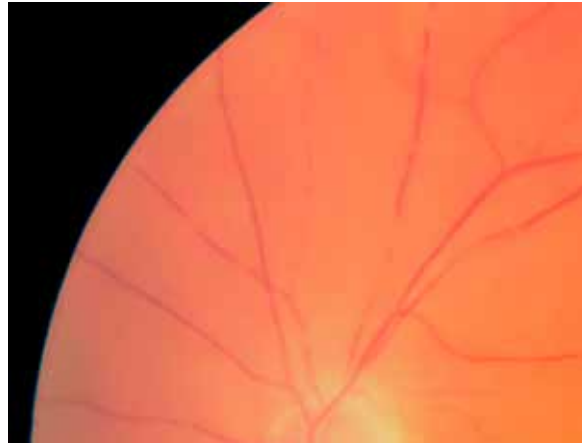
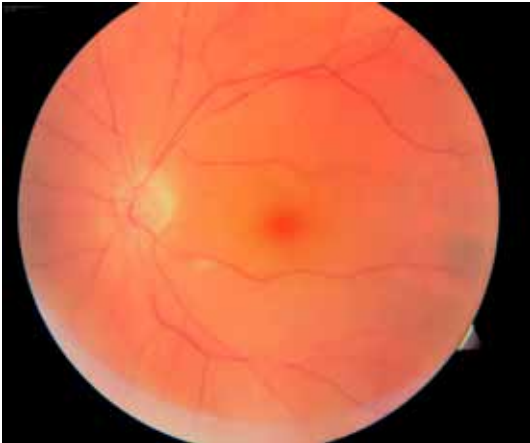Strax á slysa- og bráðadeildinni fékk sjúklingurinn háskammta-meðferð með barksterum í æð (1g af *methylprednisoloni natriumsúkkínati*, *Solu Medrol*, *Pfizer*) og var barksterameðferðinni haldið áfram með *prednisólón* töflum (*Decortin-H*, *Merck*), 30 mg tvisvar á dag. Tveimur vikum síðar mældist sökk 5 mm/klst og var skammturinn lækkaður niður í 20 mg tvisvar á dag. Sjónin hafði ekki batnað á vinstra auga en hann var áfram með fulla sjón á hægri auga.

Tilfelli 2

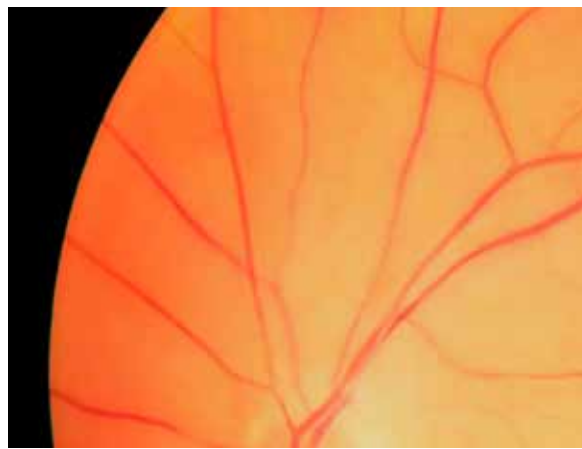
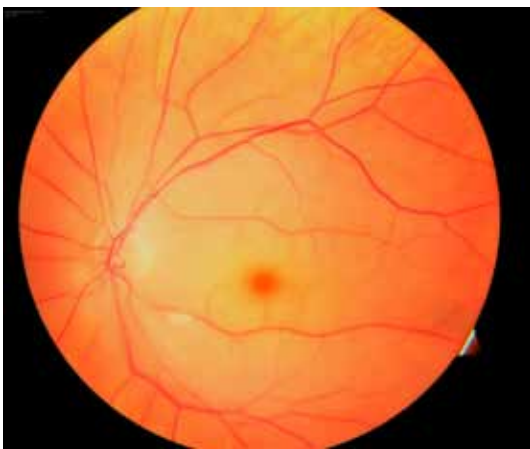69 ára gömul kona með tveggja ára sögu um fjölvöðvagigt fann fyrir svima einn morgun og í kjölfarið tók hún eftir því að sjónin á vinstra auga var í móðu. Síðar sama dag leitaði hún til læknis í sínu heimahéraði. Við komu daginn eftir á göngudeild augndeildar Landspítala var hún blind á vinstra auga. Hún hafði ekki haft höfuðverki eða verki við tyggingu og ekki hafði hún fundið fyrir almennum bólgueinkennum. Hún hafði lokið barksterakúr vegna fjölvöðvagigtar tveimur mánuðum áður.

Tafla 1. Alþjóðleg sjúkdómsgreiningarskilmerki fyrir risafrumuæðabólgu. Sjúklingurinn þarf að uppfylla að minnsta kosti þrjú af fimm neðanskráðum skilyrðum.

Aldur við upphaf einkenna ≥ 50 ára
Nýr höfuðverkur
Óeðlileg skoðun yfir gagnaugaslagæðum (þreifieymsli eða minnkaðir púlsar)
Sökk ≥ 50 mm/klst
Jákvætt vefjasýni fyrir risafrumuæðabólgu



Mynd 2a og 2b.
Augnbotnamynd, tekin við komu sjúklings (tilfelli 2), sýnir „cherry red spot“ sem kemur til af blóðþurrðarþjúg í sjónhimnu allt í kringum miðgróf augans. Mynd 2b er sama mynd í meiri stækkun og sýnir rof í blóðsúlu slagæðlinganna á mörgum stöðum.



Mynd 3a og 3b.
Þessi augnbotnamynd (frá sjúklingi í tilfelli 2) var tekin þremur dögum síðar og sýnir fólva í sjónhimnu áfram þrátt fyrir að blóðflæðið sé nú órofið. Mynd 3b sýnir stækkaðan hluta úr mynd 3a.

Almenn skoðun var eðlileg. Daufur púls var í gagnaugaslagæðum en engin eymsli við þreifingu. Sjón var eðlileg á hægri auga en á því vinstra gat hún ekki talið fingur. Hún nam aðeins mun á ljósi og myrkri. Vinstra ljósopið brást ekki við ljósi. Í augnbotnum sást rofin blóðsúla í slag- og bláæðum, bjúgur og fólva allt í kringum miðgróf (e. *fovea*), sem var rauð ásýndum. Þetta útlit augnbotnsins er á ensku fræðimáli kallað „cherry-red spot“. Augnskoðun samræmdist þannig lokun á meginslagæð til augans (myndir 2a og 2b).

Í héraði mældist sökk 45 mm/klst, en daginn eftir við komu á Landspítala mældist sökk 26 mm/klst og CRP 4 mg/L. Blóðhagur var eðlilegur. Þar sem ekki þótti fyllilega ljóst af hvaða orsökum æðin hafði lokast var gerð uppvinnsla bæði með tilliti til risafrumuæðabólgu og blóðsegareks (e. *thromboembolism*). Niðurstöður frá blóðsegareksrannsóknum voru eðlilegar (tölvusneiðmynd með skuggaefni af höfði og hálsi, hjartaómun og Holter hjartsláttar-rannsókn). Sermi var sent í prótein-rafdrátt sem sýndi merki um bólguviðbrögð en ekki merkjanleg paraprótein. Tekið var vefjasýni frá vinstri gagnaugaslagæðinni sem sýndi virka risafrumuæðabólgu.

Strax við komu á dag- og göngudeild augn-

lækninga fékk konan 55 mg af prednisólón með töflugjöf. Nokkrum dögum síðar útskrifaðist hún á 50 mg af prednisólón skipt niður í tvo dagskammta (kl. 08:00 og 12:00) og var þá lögð upp meðferðaráætlun um hægfara barksteraniðurtröppun í samráði við lækni í heimahéraði. Sjónin hefur ekki batnað á vinstra auga (myndir 3a og 3b). Konan var hins vegar áfram með fulla sjón á hægri auga.

Umræða

Sjúklingarnir í íslensku rannsókninni sem fyrr er vitnað til höfðu sögu um sjóntruflun í 14% tilfella samkvæmt sjúkraskrá en aðeins einn sjúklingur af 85 sat uppi með viðvarandi blindu á öðru auganu.² Sjóntruflanir í tengslum við risafrumuæðabólgu eru afar mikilvægt einkenni, því tímabundið sjónsviðstap getur verið undanfari óafturkræfrar blindu. Meðal sjúklinga sem greinast með sjóntap vegna risafrumuæðabólgu hafa tveir þriðju hlutar orðið fyrir einhverjum sjóntruflunum í aðdraganda veikindanna. Þar af eru þokusýn og sjónsviðstruflanir algengastar en tímabundið sjóntap kemur þar á eftir. Þetta er vegna ónógs blóðflæðis til sjóntaugar, sjónhimnu eða æðahimnu augans og kemur að meðaltali um átta

sólarhringum á undan varanlegu sjóntapi.⁶

Helstu áhættuþættir fyrir risafrumuæðabólgu eru aldur, kvenkyn og norrænn uppruni.⁷ Meðalaldur íslenskra sjúklinga sem greindir hafa verið með risafrumuæðabólgu er 72 ár fyrir konur en karlar eru tveimur árum yngri eða 70 ára.² Afar sjaldgæft er að fólk undir fimmtugu fái sjúkdóminn.⁸ Í fyrrnefndu íslensku rannsókninni kom fram að allt að helmingur (48%) sjúklinga með risafrumuæðabólgu hafði einnig einkenni um fjölvöðvagigt.² Þetta er í samræmi við fjölmargar aðrar faraldsfræðilegar rannsóknir og talið er að fjölvöðvagigt og risafrumuæðabólga séu náskyldir sjúkdómar. Einkenni fjölvöðvagigtar eru miðlægðir vöðvaverkir og morgunstirðleiki umhverfis axlir og mjaðmir. Önnur einkenni fjölvöðvagigtar eru almenn einkenni bólgueins og lýst er í inngangi þessarar greinar.⁹

Varðandi rannsóknir, greiningu og meðferð á risafrumuæðabólgu er þrennt mikilvægt. Í fyrsta lagi ber að geta þess að sökk er ekki alltaf hækkad hjá sjúklingum með risafrumuæðabólgu þrátt fyrir virkan sjúkdóm^{10,11} og hjá 15% sjúklinga mælist það undir 50 mm/klst.¹² Báðir okkar sjúklingar höfðu tiltölulega lág sökk og CRP gildi.

Í öðru lagi er greiningin ljós ef jákvætt vefjasýni liggur fyrir en þó er unnt að greina risafrumuæðabólgu án þess, samanber alþjóðleg greiningarskilmerki (tafla I).¹ Þá er nauðsynlegt að þrír af fjórum eftirfarandi greiningarskilmerkjum séu til staðar: aldur yfir 50 ára; nýr höfuðverkur; sökk yfir 50 mm/klst; og afbrigðileg skoðun á gagnaugaslagæðinni (annaðhvort eymsli eða minnkaður sláttur).⁴

Í þriðja lagi eru barksterar hornsteinn meðferðar og þurfa sjúklingar í mörgum tilfellum að taka stera í tvö til þrjú ár.¹⁰ Því er mikilvægt að tryggja beinvernd hjá þessum sjúklingahópi.¹³ Í þeim tilfellum þar sem grunur er um að sjóntruflanir séu vegna risafrumuæðabólgu á að hefja umsvifalaust barksterameðferð, jafnvel í þeim tilfellum þar sem ekki er unnt að framkvæma vefjasýnatöku. Ástæðan fyrir þessu er sú að finna má vefrænar breytingar á grundvelli risafrumuæðabólgu í vönduðum vefjasýnum sem tekin eru nokkrum dögum, jafnvel vikum, eftir að barksterameðferð er hafin.^{14,15}

Varðandi eftirfylgd er seinna sjúkratilfellið athyglisvert að því leyti að sjúklingurinn hafði nýlokið tæplega tveggja ára barksterameðferð vegna fjölvöðvagigtar. Góðum meðferðarhefðum hvað varðar barksteraskammta og hægfæra skammtaminnkun hafði verið fylgt en þrátt fyrir það fær konan skyndiblindu vegna risafrumuæðabólgu tveimur mánuðum eftir lok barksterameðferðar. Alþekkt er að sjúklingar

á barksterameðferð, hvort sem er vegna fjölvöðvagigtar eða risafrumuæðabólgu, geta fengið endurvakningu á sjúkdómseinkennum. Slíkt gerist þó aðallega fyrstu vikurnar eftir sjúkdómsgreiningu eða þegar verið er að minnka ónæmisbælandi meðferð. Einnig fá einstaka sjúklingar endurvakningu á sínum sjúkdómi eftir að barksterameðferð er lokið, þá oftast tveimur eða þremur mánuðum síðar.¹ Álykta má að það séu góðir klínískir starfshættir að fá sjúkling til eftirlits á þeim tímum þegar meðferð er minnkuð eða henni hætt. Þá er mikilvægt að mæla sökk og CRP ásamt því að biðja sjúklinginn að vera á varðbergi fyrir nýjum einkennum og leita þá án tafar til læknis.

Einnig er vert að hafa í huga að sjúkdómurinn getur haft alvarlegar afleiðingar sem ekki gefa einkenni. Sjúklingar með risafrumuæðabólgu eru í sautján sinnum aukinni áhættu á myndun slagæðagúls í brjóstholshluta ósæðar og er áhættan rúmlega tvöföld sé litið á þann hluta ósæðar sem er í kviðarholi.¹⁶ Því er réttlætlanlegt að skima fyrir ósæðargúlum meðan á meðferð stendur, sérlega hjá þeim einstaklingum sem að auki hafa áhættuþætti fyrir hjarta- og æðasjúkdóma.¹⁷

Lokaorð

Oft geta einkenni sjúklinga nánast gefið sjúkdómsgreininguna. Aðalatriði í sögutöku herna er sjónskerðing og hverskyns sjóntruflanir sem alltaf skyldi hringja bjöllum í huga lækna. Þeir sem verða fyrir sjónskerðingunni eru stundum án höfuðverks og þeir taka jafnvel ekki eftir sjónsviðsskerðingunni þar sem hún er aðeins á öðru auganu. Þannig getur liðið dágóður tími frá fyrstu sjúkdómseinkennum þar til sjúklingur leitar sér læknishjálpar. Því er nauðsynlegt að bregðast hratt við með tilliti til staðfestingar á sjúkdómsgreiningu og meðferðar.¹⁸ Ljóst er að sjónhimnan lifir ekki af nema í stutta stund án blóðflæðis og allt að helmingur sjúklinga sem fá blóðþurrð til sjóntaugaróssins eiga það á hættu að tapa sjóninni á báðum augum ef þeim er ekki tryggt rétt meðferð.⁵ Þessi tvö tilfelli sem hér eru til umræðu sýna að jafnvel þó að brugðist sé fljótt og rétt við einkennum sjúklings tekst ekki alltaf að endurvekja sjónina á skaðaða auganu. Mikilvægt er þó að tryggja eðlilega sjón á óskaðaða auganu en það tókst í báðum tilfellunum.

Þakki

Höfundar vilja þakka Þórði Tryggvasyni, deildarlækni á meinafræðideild Landspítalans, innilega fyrir veitta aðstoð og liðleika.

Heimildir

1. Kawasaki A, Purvin V. Giant cell arteritis: an updated review. *Acta Ophthalmologica* 2009; 87: 13-32.
2. Baldursson O, Steinsson K, Björnsson J. Giant cell arteritis in Iceland. *Arthritis & rheumatism* 1994; 37: 1007-12.
3. Weyand CM, Goronzy JJ. Giant-cell arteritis and polymyalgia rheumatica. *Ann Intern Med* 2003; 139: 505-15.
4. Rahman W, Rahman FZ. Giant cell (temporal) arteritis: an overview and update. *Surv Ophthalmol* 2005; 50: 415-28.
5. Miller NR. Visual manifestations of temporal arteritis. *Rheum Clin North Am* 2001; 27: 781-97.
6. Font C, Cid MC, Coll-Vinent B, Lopez-Soto A, Grau JM. Clinical features in patients with permanent visual loss due to biopsy-proven giant cell arteritis. *Br J Rheumatol* 1997; 36: 251-54.
7. Miller NR. Epidemiology of giant cell arteritis in an Arab population: a 22-year study. *Br J Ophthalmol* 2007; 91: 705-6.
8. Langford CA. Vasculitis in the geriatric population. *Clin Geriatr Med* 2006; 21: 631-47.
9. Salvarani C, Fabrizio C, Hunder GC. Polymyalgia rheumatica and giant-cell arteritis. *Lancet* 2008; 373: 234-45.
10. Hayreh SS, Zimmerman B. Management of giant cell arteritis. *Ophthalmologica* 2003; 217: 239-59.
11. Man PY, Dayan MR. Giant cell arteritis with normal inflammatory markers. *Acta Ophthalmol Scand* 2007; 85: 460.
12. Schmidt WA. Current diagnosis and treatment of temporal arteritis. *Curr Treat Options Cardiovasc Med* 2006; 8: 145-51.
13. Guðmundsson A, Helgason S, Guðbjörnsson B. Forvarnir og meðferð á beinþynningu af völdum barkstera. *Klínískar leiðbeiningar. Læknablaðið* 2002; 88: 101-6.
14. Sharma NS, Ooi JL, McGarity BH, Vollmer-Conna U, McClusky P. The length of superficial temporal artery biopsies. *A NZ Surg* 2007; 77: 437-9.
15. Carroll SC, Gaskin BJ, Danesh-Meyer HV. Giant cell arteritis. *Clin Exp Ophthalmol* 2006; 34: 159-73.
16. Evans JM, O'Fallon WM, Hunder GG. Increased incidence of aortic aneurysm and dissection in giant cell (temporal) arteritis. A population-based study. *Ann Intern Med* 1995; 122: 502-7.
17. Warrington KJ, Matteson EL. Management guidelines and outcome measures in giant cell arteritis (GCA). *Clin Exp Rheumatol* 2007; 25 (Suppl. 47): 137-41.
18. Jonasson F, Cullen JF, Elton RA. Temporal arteritis. A 14-year epidemiological, clinical and prognostic study. *Scott Med J* 1979; 24: 111-7.

Giant cell arteritis – two cases with acute blindness

Giant cell arteritis is characterized primarily by inflammation in certain large and medium-sized arteries. The major risk factors are age, female gender and Northern European descent.

In this report we describe two cases of acute vision loss due to giant cell arteritis. In both cases the erythrocyte sedimentation rate (ESR) was below 50 mm/hr and the presenting complaint was foggy vision followed by acute blindness. The cases are to some extent different, for example in the former case the patient reported jaw claudication and ophthalmologic evaluation was consistent with anterior ischemic optic neuropathy. In the latter case there was narrowing and box-carring of blood cells in

retinal arterioles, consistent with occlusion of the central retinal artery. This patient had recently finished a 2-year long treatment with glucocorticosteroids for polymyalgia rheumatica.

The retina and the optic nerve do not survive for long without perfusion. If giant cell arteritis causes blindness in one eye there is significant risk for the other eye to go blind if no treatment is given. Corticosteroids can spare the other eye and suppress the underlying inflammatory disease process as well. It is vital to confirm the diagnosis of giant cell arteritis with a biopsy and start corticosteroid treatment as soon as possible, even before the biopsy is taken.

Elfarsson A, Guðbjörnsson B, Stefánsson E.

Giant cell arteritis – two cases with acute blindness. *Icel Med J* 2010; 96: kkkkfff.

Keywords: Giant cell arteritis, Corticosteroids, Headache, Acute blindness, Anterior ischemic optic neuropathy, Central retinal artery occlusion.

Correspondence: Einar Stefánsson, ainarste@landspitali.is

Barst: 18. ágúst 2009, - samþykkt til birtingar: 9. desember 2009
Hagsmunatengsl: Engin